

Revue Médicale Suisse

Nouveau problème pour les insuffisants rénaux chroniques : la fibrose systémique néphrogénique

Auteur : P.-R. Michelet C. Stoermann Chopard P.-Y. Martin J.-P. Vallée

Numéro : 3147
Sujet: Néphrologie

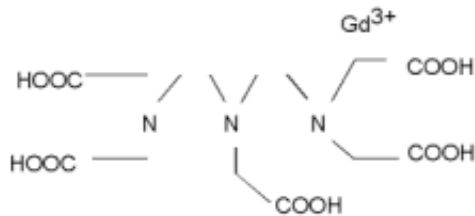
La fibrose systémique néphrogénique (FSN) est une maladie rare décrite chez les insuffisants rénaux chroniques, accompagnée d'une morbidité et d'une mortalité majeures. Selon les données épidémiologiques, sa survenue est fortement associée à certains produits de contraste, à base de gadolinium, administrés en IRM. La maladie se présente par une atteinte cutanée touchant les extrémités, évoluant progressivement vers une fibrose et des contractures articulaires. Les lésions peuvent s'étendre sur le tronc et des manifestations systémiques ont également été décrites. En l'absence de traitement efficace, le rapport risque/bénéfice lié à l'utilisation de chélateurs de gadolinium doit être soigneusement évalué. En cas de nécessité absolue, il faut choisir un produit de contraste reconnu pour sa stabilité et son absence d'association avec la FSN.

introduction

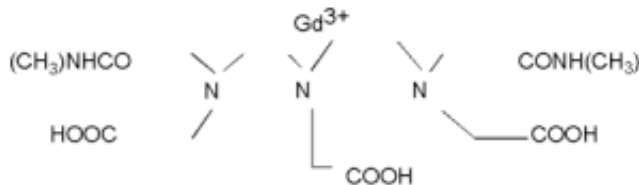
Les complications liées à l'utilisation des produits de contraste iodés sont bien connues notamment chez les patients insuffisants rénaux chroniques. Les effets indésirables concernant le gadolinium, produit de contraste utilisé pour l'imagerie par résonance magnétique (IRM), sont peu décrits. Cet état de fait risque de changer avec l'émergence d'une nouvelle entité clinique : la fibrose systémique néphrogénique (FSN). On dénombre à ce jour environ 300 cas rapportés à l'International Nephrogenic Systemic Fibrosis Registry.¹ Les premiers cas rapportés datent de 1997 et la publication princeps concernant cette pathologie est parue dans The Lancet en 2000.² Cowper et coll. rapportaient des cas de fibrose cutanée dans un collectif de quinze patients hémodialysés sous le terme de scleromyxoedema-like cutaneous disease. La maladie a d'abord été dénommée «dermopathie fibrosante néphrogénique», les patients présentant exclusivement une atteinte cutanée. Dans un second temps, il est devenu évident que les manifestations cutanées étaient le reflet d'une maladie systémique. Le terme de «fibrose systémique néphrogénique» a alors été adopté dès 2004. Les auteurs suspectaient l'implication d'un toxique, d'un agent infectieux ou encore d'une technologie nouvelle au vu de l'émergence récente de la pathologie. Ce n'est que dans le courant de l'année 2006 que le gadolinium a, pour la première fois, été mis en cause dans l'étiologie de la FSN.^{3,4} Depuis lors, de nombreux travaux ont confirmé l'association de la FSN et du gadolinium. Il est désormais acquis que certains produits de contraste, à base de gadolinium, sont impliqués dans la pathogenèse de cette nouvelle entité clinique.

gadolinium

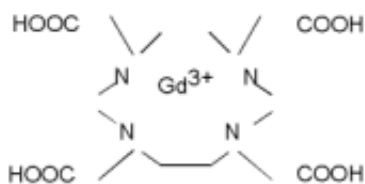
Le gadolinium est un métal (numéro atomique 64) appartenant à la famille des lanthanides ou terres rares. Ses propriétés paramagnétiques en font l'agent de choix en IRM. En effet, les sept électrons non appariés du gadolinium perturbent le moment magnétique nucléaire (spin) des protons de l'eau. Le résultat en est un raccourcissement du temps de relaxation longitudinal (T1) se traduisant par l'augmentation du signal en résonance magnétique. Le gadolinium libre (GdCl₃) est hautement toxique car il entre en compétition avec les systèmes calcium-dépendants provoquant, notamment, une toxicité neurologique et cardiovasculaire. A un pH physiologique, il forme des précipités provoquant des embolies dans la microcirculation et des dépôts tissulaires. Son emploi dans l'IRM nécessite donc la formation de complexes par divers agents chélateurs afin de le rendre soluble.⁵ Les chélateurs de gadolinium peuvent être classés en fonction de leur structure, linéaire ou cyclique, et de leur charge, ionique ou non ionique (figure 1). Le gadodiamide (Omniscan) et le gadopentétate diméglumine (Magnevist) sont les agents les plus utilisés de par le monde, possédant respectivement une structure linéaire non ionique et linéaire ionique. Les chélateurs cycliques comme le gadotérate méglumine (Dotarem) ont démontré une plus grande stabilité in vitro que les chélateurs linéaires en raison de leur plus grand nombre de liaisons covalentes à l'atome de gadolinium. Pour cette raison, dans certains cas, un excès de chélateurs est ajouté aux solutions à base de gadolinium de type linéaire afin d'augmenter leur stabilité. De même, les composés ioniques sont plus stables que les composés non ioniques. La toxicité des chélateurs de gadolinium dépend également de leur capacité de transmétallation (échange de ligands entre deux centres métalliques). Contrairement aux chélateurs linéaires, les composés cycliques sont résistants à ce processus. L'atome de gadolinium peut être remplacé par du zinc, du cuivre ou du calcium. Au niveau pharmacologique, la plupart des produits de contraste à base de gadolinium ont un comportement similaire. Ils sont hydrosolubles et leur volume de distribution se situe dans l'espace extracellulaire. Leur demi-vie chez la personne sans insuffisance rénale est d'environ 1,5-2 heures et 90% sont excrétés dans les urines lors des premières 24 heures. L'élimination des chélateurs de gadolinium est donc significativement prolongée en cas d'insuffisance rénale. On estime que la demi-vie du gadodiamide est d'environ 35 heures en cas d'insuffisance rénale avec un taux de filtration glomérulaire < 30 ml/min et de plus de 50 heures chez les patients en dialyse péritonéale.⁶ Par ailleurs, outre sa probable implication dans la FSN, le gadolinium, comme les produits de contraste iodés, est potentiellement néphrotoxique et peut provoquer des nécroses tubulaires aiguës à haute dose.⁷ Cependant, la dose recommandée en IRM est environ dix fois moindre que celle des produits de contraste iodés, ce qui explique son absence d'effet sur la fonction rénale observée en pratique clinique. Finalement, le gadolinium interfère avec des examens de laboratoire et est fréquemment à l'origine de pseudo-hypocalcémies.



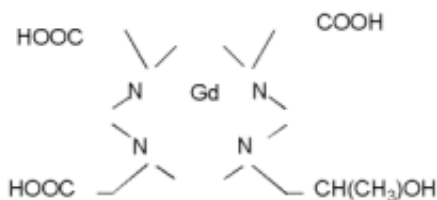
ionique et linéaire Gd-DTPA (gadopentétate diméglumine, Magnevist)



non ionique et linéaire Gd-DTPA-BMA (gadodiamide, Omniscan)



ionique et cyclique Gd-DTPA (gadotérate méglumine, Dotarem)



non ionique et cyclique Gd-HP-DOA3A (gadotéridole, ProHance)

Figure 1. Exemples de chélateurs à base de gadolinium

clinique

Si les premiers cas de FSN ont été décrits chez des patients hémodialysés, il est rapidement apparu que la maladie n'était pas liée à l'hémodialyse elle-même mais bien à l'insuffisance rénale. De nombreux cas sont survenus depuis lors chez des patients en insuffisance rénale préterminale, en dialyse péritonéale ou chez des greffés avec diminution du taux de filtration glomérulaire. Quelques cas sont également rapportés lors d'insuffisance rénale aiguë. Les femmes et hommes sont touchés de manière équivalente, de même que les différentes races. L'âge moyen des patients au moment du diagnostic est de 50 ans mais des cas pédiatriques ont également été rapportés. Selon plusieurs travaux récents, la prévalence de la FSN chez le patient insuffisant rénal en cas d'administration de gadodiamide se situerait entre 3 et 4,3%.⁸⁻¹⁰ Les symptômes surviennent en règle générale dans le mois suivant l'administration de gadolinium mais des périodes de latence allant jusqu'à dix-huit mois ont été signalées. L'atteinte cutanée est toujours présente et des manifestations systémiques peuvent survenir dans une certaine proportion de cas. Les premiers symptômes sont habituellement des œdèmes cutanés diffus évoluant progressivement vers l'apparition de placards indurés parfois érythémateux. Des nodules sous-cutanés peuvent également être observés. Un prurit, des douleurs ou des sensations de brûlure y sont fréquemment associés. Les lésions se présentent habituellement de manière symétrique. Des contractures articulaires majeures, limitant la mobilité, apparaissent alors en raison de la fibrose cutanée sous-jacente (figure 2). Les patients sont souvent condamnés au fauteuil roulant. L'atteinte se situe préférentiellement dans les parties distales des membres pour remonter ensuite au niveau proximal. Le tronc est parfois touché alors que le visage est généralement épargné. Les manifestations systémiques se retrouvent au niveau respiratoire (atteinte

pulmonaire et diaphragmatique), du myocarde, du péricarde, des séreuses et de la dure-mère. Une atteinte digestive peut aboutir à une cachexie. Des dépôts jaunâtres au niveau des sclères sont également décrits.

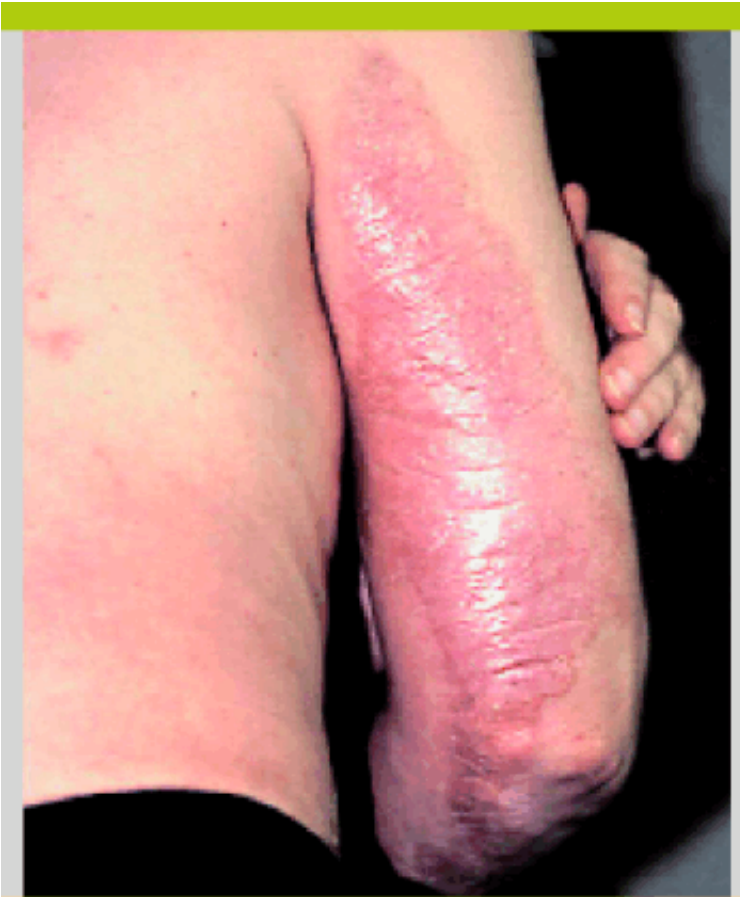

Figure 2. Fibrose cutanée avec contracture articulaire

diagnostic et hypothèses étiologiques

Le diagnostic de FSN se fonde sur les éléments cliniques et sur l'histologie. Les biopsies cutanées effectuées au niveau des tissus lésés montrent un épaississement du derme dans toutes ses couches. Les faisceaux de fibres collagènes sont également épaissis et on observe des dépôts de mucine. Au sein de cette fibrose extensive, on note la présence de cellules fusiformes dont l'immunohistochimie révèle des récepteurs CD34 en surface. Ce profil est compatible avec une cellule récemment décrite : le fibrocyte circulant. Il s'agit d'une cellule issue de la moelle osseuse impliquée dans le processus de cicatrisation tissulaire. Une fois localisée dans le derme, cette cellule se différencie en fibroblaste et pourrait être à l'origine de la fibrose massive observée dans la FSN.

Si l'implication du gadolinium ne fait guère de doute selon les données épidémiologiques, son rôle précis dans la physiopathologie de la FSN reste inconnu. Deux travaux récents ont mis en évidence des dépôts de gadolinium sur des prélèvements cutanés de patients malades.^{11,12} Le risque relatif de développer une FSN est significativement augmenté en cas d'administration de doses élevées (> 0,1 mmol/kg) ou répétées de gadolinium. La grande majorité des cas décrits sont en lien avec une injection de gadodiamide qui présente la constante de dissociation la plus basse de tous les chélateurs de gadolinium. Il est fort probable que les produits de contraste IRM ne présentent pas tous le même risque de FSN en raison de leur différente stabilité. Actuellement, aucun cas de FSN n'a été attribué à l'injection de chélateur de gadolinium avec une structure cyclique. Une liste exhaustive des différents chélateurs de gadolinium utilisés en routine clinique et de leur association ou non à la FSN se trouve sur le site de la Société européenne de radiologie urogénitale.¹³ Sur la base de ces données, l'étiologie actuellement retenue impliquerait la déposition de gadolinium au niveau tissulaire. Celle-ci serait favorisée par son temps de demi-vie nettement augmenté en cas d'insuffisance rénale. La fibrose cutanée surviendrait alors après migration des fibrocytes circulants au niveau des sites

contenant du gadolinium.

Si l'hypothèse apparaît séduisante, elle semble trop simpliste au vu du grand nombre d'insuffisants rénaux recevant des produits de contraste à base de gadolinium et ne développant pas la maladie. D'autres facteurs doivent rentrer en jeu dans l'étiologie de la FSN. L'érythropoïétine, l'acidose, le métabolisme du fer et phosphocalcique ont été impliqués à des degrés divers.¹⁴ De manière intéressante, on retrouve une intervention chirurgicale (confection d'une fistule, angioplastie), un événement thrombotique ou un processus inflammatoire précédant l'apparition de la FSN chez une majorité de patients. Cet élément suggère que des lésions endothéliales ou des cytokines inflammatoires pourraient être à l'origine de la cascade d'événements aboutissant à la FSN.

pronostic et traitement

Le pronostic de la FSN est sombre, indépendamment de celui lié à l'insuffisance rénale elle-même. Une revue de la littérature datant de 2006 montre que 28% des patients ne montrent pas d'amélioration une fois les lésions fixées, 28% vont décéder et 20% montrent une discrète amélioration.¹⁵ Des rémissions sont décrites en cas de transplantation rénale ou de correction d'une insuffisance rénale aiguë à l'origine de la FSN. Une diminution du dosage d'EPO, la plasmaphérèse, la photophérèse extracorporelle ou la photothérapie par UVA ont montré des bénéfices dans quelques case report. Il n'y a cependant pas de traitement validé. La prise en charge ne doit pas omettre la physiothérapie afin d'éviter l'apparition de contractures articulaires liées à la morbidité majeure de la maladie.

recommandations

L'annonce initiale de la découverte du lien entre la FSN et le gadolinium a généré une vague d'extrême prudence au sein de la communauté radiologique où certains allaient même jusqu'à prôner l'exclusion de tous produits de contraste chez les patients en insuffisance rénale. Un important effort de recensement des cas a permis de définir plus précisément le risque lié à l'injection de chélateurs de gadolinium. En raison de la soudaineté de la maladie, il existe encore peu de guidelines à ce sujet. Le plus complet actuellement est celui de la Société européenne de radiologie urogénitale paru en septembre 2007¹³ où l'on distingue des patients à haut risque (taux de filtration glomérulaire (TFG) < 30 ml/min, dialysés, insuffisants rénaux en attente d'une transplantation hépatique) et à faible risque (TFG < 60 ml/min, enfant en dessous d'un an en raison de l'immaturation de leur fonction rénale et femme enceinte). Il est rappelé également qu'aucun cas de FSN n'a été rapporté chez des patients avec un TFG > 60 ml/min. La créatinine sanguine ou le TFG doivent être mesurés chez tous les patients devant recevoir un chélateur de gadolinium potentiellement associé à la FSN. Si l'indication à l'utilisation d'un chélateur de gadolinium chez un patient avec un TFG < 30 ml/min est formelle, il faut alors choisir un chélateur de gadolinium cyclique ionique, donner des doses normales (< 0,1 mmol/kg) et éviter de répéter l'examen. La mesure de la créatinine ou du TFG n'est pas obligatoire pour un chélateur de gadolinium n'ayant jamais été impliqué dans cette maladie. En ce qui concerne l'hémodialyse, il n'est pas recommandé d'initier une hémodialyse dans le seul but d'enlever le gadolinium car elle est associée à une morbidité qui est supérieure au risque de FSN. Chez les patients dialysés, il peut être utile de prévoir une séance juste après l'injection de produits de contraste IRM mais il faut savoir qu'il n'y a pas de preuve formelle d'un effet protecteur.

conclusion

L'utilisation de l'IRM et de son produit de contraste à base de gadolinium est toujours apparue comme étant pratiquement dénuée d'effets indésirables majeurs. Néanmoins, l'émergence de la FSN et son lien avec le gadolinium (même si les preuves définitives

manquent encore) doivent inviter à la prudence concernant son utilisation. Plusieurs organisations dont la Société européenne de radiologie urogénitale ont déjà édicté des recommandations à cet égard. L'usage des chélateurs de gadolinium de structure linéaire non ionique doit être évité chez les insuffisants rénaux avec un taux de filtration glomérulaire à moins de 30 ml/min (cela fait partie maintenant des contre-indications du Magnevist et de l'Omniscan). Dans cette situation, il faut utiliser un chélateur de gadolinium reconnu pour sa stabilité (cyclique ionique) et son absence d'association avec la FSN. En raison de l'apparition récente de cette maladie et du peu de recul dont on dispose, cette situation peut changer et il est important de rechercher, détecter et annoncer les cas de FSN (déclaration auprès de Swissmedic) et de se tenir au courant de l'évolution des connaissances sur cette maladie.

Bibliographie : 1 Cowper SE. Nephrogenic fibrosing dermopathy [NFD/NSF Website]. 2001-2007. www.icnfd.org 2 * Cowper SE, Robin HS, Steinberg SM, et al. Scleromyxoedema-like cutaneous diseases in renal-dialysis patients. *Lancet* 356:1000-2000. 3 * Grobner T. Gadolinium – a specific trigger for the development of nephrogenic fibrosing dermopathy and systemic nephrogenic fibrosis ? *Nephrol Dial Transplant* 2006;21:1104-8. 4 Marckmann P, Skov L, Rossen K, et al. Nephrogenic systemic fibrosis : Suspected causative role of gadodiamide used for contrast-enhanced magnetic resonance imaging. *J Am Soc Nephrol* 2006;17:2359-62. 5 Lin SP, Brown JJ. MR contrast agents : Physical and pharmacologic basics. *Magn Reson Imaging* 2007;25:884-99. 6 Joffe P, Thomsen HS, Meusel M. Pharmacokinetics of gadodiamide injection in patients with severe renal insufficiency and patients undergoing hemodialysis or continuous ambulatory peritoneal dialysis. *Acad Radiol* 1998;5:491-502. 7 ** Penfield JG et Reilly Jr RF. What nephrologists need to know about gadolinium. *Nat Clin Pract Nephrol* 2007;3:654-68. 8 Sadowski EA, Bennett LK, Chan MR, et al. Nephrogenic systemic fibrosis : Risk factors and incidence estimation. *Radiology* 2007;243:148-57. 9 Deo A, Fogel M, Cowper SE, et al. Nephrogenic systemic fibrosis : A population study examining the relationship of disease development to gadolinium exposure. *Clin J Am Soc Nephrol* 2007;2:264-7. 10 Broome DR, Girguis MS, Baron PW, et al. Gadodiamide – associated nephrogenic systemic fibrosis : Why radiologist should be concerned. *Am J Roentgenol* 2007;188:586-92. 11 High WA, Ayers RA, Chandler J, et al. Gadolinium is detectable within the tissue of patients with nephrogenic systemic fibrosis. *J Am Acad Dermatol* 2007;56:21-6. 12 Boyd AS, Zic JA, Abraham JL. Gadolinium deposition in nephrogenic fibrosing dermopathy. *J Am Acad Dermatol* 2007;56:27-30. 13 www.esur.org/fileadmin/NSF/ER-publication_News_from_the_ESUR.pdf 14 * Swaminathan S, Shah SV. New insights into nephrogenic systemic fibrosis. *J Am Soc Nephrol* 2007;18: 2636-43. 15 Mendoza FA, Artlett CM, Sandorfi N, et al. Description of 12 cases of nephrogenic fibrosing dermopathy and review of the literature. *Semin Arthritis Rheum* 2006;35:238-49. * à lire ** à lire absolument

Cet article vient de la Revue Médicale Suisse
www.medhyg.ch

L'adresse de cet article est :
www.medhyg.ch/formation/article.php3?sid=32997